LES ICHTYOSES CHEZ L'ENFANT : À PROPOS DE 2 CAS

M. Lakhrissi, N. Aarbaoui, N. Mekaoui, L. Karboubi, B. S. Benjelloune

Service des urgences médicales Hôpital d'enfants Rabat

INTRODUCTION: Le terme ichtyose est issu du mot grec « ichthus »,qui signifie «poisson». Il regroupe un ensemble hétérogène de pathologies congénitales ou acquises caractérisées par une xérose cutanée et la présence d'une desquamation excessive, comparée à des écailles de poisson. Ces pathologies se distinguent par leur mode de transmission, leur âge de survenue, leur aspect clinique et l'anomalie génétique causale. La détermination du gène responsable est une étape importante du diagnostic étiologique. Il n'existe pas, à l'heure actuelle, de traitement curatif spécifique des ichtyoses.

OBSERVATIONS:

Nous rapportons les cas d'ichtyoses lamellaire observés chez 2 nourrissons âgés respectivement de 1mois et de 2mois, leurs grossesses et accouchements se sont déroulés sans problèmes, ils n'avaient pas d'antécédents post natales.

Le premier cas est un nourrisson de 1mois qui a présenté a j 15 de vie un érythème diffus et des larges squames, blanches, diffuses notamment au niveau du visage qui était érythémateux, avec une peau tendue hyperkératosique. Les plis, les paumes et les plantes n'étaient pas atteints. (Figure 1 et 2)

Figure 1

Figure 2

Le deuxième cas est un nourrisson de 2 mois qui a présenté depuis 1 mois de vie une éruption erythemato squameuse au niveau du tronc et du visage. l'hyperkératose avait un aspect brune sale. Les paumes et les plantes sont normales. (Figure 3 et 4)

Figure 3

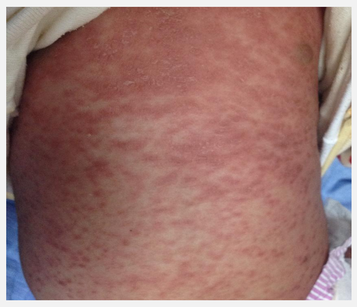

Figure 4

Figure 6: Ichtyose lamellaire : Squames grises de la jambe et du visage avec ectropion



Figure 7 : érythrodermie ichtyosiforme congénitale bulleuse avec décollement cutané néonatal

Figure 8 :Bébé collodion. Nouveau-né recouvert d'une membrane épaisse avec éctropion.

TRAITEMENT:

TRAITEMENTS LOCAUX

Le but des traitements locaux est d'obtenir la desquamation de l'hyperkératose. On utilise des topiques contenant de l'acide lactique, de l'urée et du propylèneglycol. Le propylèneglycol peut être utilisé à 30 ou 60 % sous occlusion. Le calcipotriol en topique deux fois par jour a une efficacité intéressante dans certains cas. Les produits contenant de l'acide salicylique doivent être évités dans cette indication, ils risquent d'entraîner une acidose métabolique car la perméabilité cutanée est augmentée au cours de l'ichtyose et plus particulièrement dans l'enfance. Les bains chauds, et tout ce qui favorise la sudation, ont une action favorable sur les ichtyoses par rétention.

TRAITEMENTS GÉNÉRAUX

Les rétinoïdes ont permis la transformation de l'état cutané de certains enfants. L'acitrétine est utilisée en débutant à 0,5 mg/kg/j et en modifiant ensuite les doses en fonction des résultats obtenus. Les meilleures indications sont: les ichtyoses lamellaires, l 'EICS ou l'EICB, le syndrome de Sjögren-Larsson. Les effets secondaires à court terme sont en général peu importants.

CONCLUSION: Une ichtyose est d'abord définie par l'examen clinique : aspect des squames (dimensions, couleur, épaisseur), caractère rétentionnel (respect des grands plis) ou proliférative (non respect des grands plis), existence d'érosion, de bulles. Les autres éléments permettant de classer les différentes formes sont : l'âge de survenue, le type d'hérédité, l'examen de la peau en microscopie optique et électronique. Les traitements sont souvent locaux, à base d'émollients et de kératolytiques. Les rétinoïdes per os sont utilisés dans les ichtyoses par profilfération.

DISCUSSION:

ICHTYOSE VULGAIRE

Transmission: autosomique dominante

Manifestations cliniques

en général modérées, pas de lésions à la naissance. Les squames apparaissent après l'âge de 3 mois. Elles sont petites, fines, blanches, grises ou rarement brunes. Les faces antéroexternes des jambes sont les zones les plus atteintes. Le dos, les faces d'extension des membres supérieurs sont atteints dans les formes les plus sévères. Il existe des formes profuses, elles respectent toujours les grands plis. Une hyperkératose discrète des genoux, des coudes, des chevilles est inconstante. Les paumes et les plantes (Fig 5) sont hyperstriées. Le cuir chevelu est finement squameux. Une kératose pilaire des bras et parfois des cuisses est souvent associée. Le visage est respecté à l'âge adulte, mais dans la petite enfance le front et les joues peuvent être atteints.

ICHTYOSE LIÉE À L 'X

Transmission: récessive liée à l'X, seuls les garçons sont atteints.

Manifestations cliniques

Le début est précoce : dès la naissance ou dans les 6 premiers mois de vie. Le nouveau-né peut-être recouvert d'une membrane parcheminée, ou de larges squames, ou de fines squames peu visibles, ou en quelques semaines apparait progressivement l'aspect caractéristique. Les squames sont brunes, polygonales. Les jambes (Fig 7), les creux poplités, l'abdomen, le cou sont les zones le plus souvent atteintes. Le visage est respecté à l'exception de la région préauriculaire qui est souvent atteinte. Le cuir chevelu est atteint. Les coudes, les genoux, la nuque présentent une hyperkératose brune « sale ». Les paumes et les plantes sont normale. Des opacités cornéennes sont présentes dans la moitié des cas. Une cryptorchidie peut exister dans un quart des cas.il existe d'autre part un risque plus élevé de cancer de testicule, même en l'absence de cryptorchidie. Des opacités cornéennes sont observées dans la moitié des cas.

ICHTYOSES LAMELLAIRES AUTOSOMIQUES RÉCESSIVES (Il)

Transmission: autosomique récessive.

Deux grands types cliniques sont reconnus : l'IL proprement dite (NELI : non erythrodermic lamellar ichtyosis), l'érythrodermie ichtyosiforme congénitale sèche (EICS) (ELI : erythrodermic lamellar ichtyosis).

Manifestations cliniques

Le début est précoce, dès la naissance ou peu après ; il peut s'agir d'un bébé collodion ou d'une ichtyose diffuse congénitale. L'EICS comporte un érythème diffus et des squames fines, blanches, diffuses. Le visage est érythémateux, avec une peau tendue et un ectropion fréquent (Fig 6). Les plis sont atteints, en particulier les plis axillaires. Les paumes et les plantes sont hyperstriées, parfois kératodermiques. Les ongles sont épaissis avec des sillons transversaux ou un aspect bosselé, il y a accumulation de kératine sous les ongles. Le cuir chevelu est squameux. Une amélioration est possible dans l 'enfance et surtout après la puberté. Un ectropion marqué est habituel. Il y a peu d'amélioration avec l'âge.

ÉRYTHRODERMIE ICHTYOSIFORME CONGÉNITALE BULLEUSE

Manifestations cliniques

À la naissance la peau est érythémateuse, de vastes décollements laissent des zones suintantes (Fig 7 et 8). Les plis inguinaux et axillaires sont macérés, recouverts d'un enduit blanc hyperstrié au fond des plis. Après une période d'amélioration pendant les premiers mois de vie, une hyperkératose marquée de couleur grise apparaît sur l'ensemble du corps à l'exception du visage. L'hyperkératose est striée et compacte au cou, aux genoux et aux coudes. Les plis inguinaux et axillaires sont macérés et nauséabonds; le fond des plis est couvert d'un enduit blanc, il est aussi hyperstrié. Des décollements bulleux apparaissent sur le tronc et les membres inférieurs, en particulier par temps chaud.

AUTRES TYPES D 'ICHTYOSES HÉRÉDITAIRES

SYNDROME DE SJÖGREN-LARSSON

De transmission autosomique récessive. La naissance a lieu avant le terme dans plus de la moitié des cas. La peau à la naissance est épaisse, d'aspect lichénifié, particulièrement autour de l'ombilic, du cou et des grands plis. Une desquamation grise est souvent associée.

MALADIE DE REFSUM (« HEREDOPATHIA ATACTICA POLYNEURITIFORMIS »)

De transmission autosomique récessive, l'ichtyose apparaît rarement dans les premières années de vie, mais généralement dans la deuxième ou troisième décennie, après les manifestations neurologiques et ophtalmologiques. L'ichtyose est une manifestation clinique inconstante dans cette maladie.

SYNDROME DE NETHERTON (OU COMEL-NETHERTON)

Peut être autosomique récessive ou bien survenir de façon sporadique. Le début est précoce, dès la naissance ou après quelques jours de vie. L'ichtyose peut prendre deux aspects particuliers :

* l'ichtyose linéaire circonflexe
* l'ichtyose peut aussi être généralisée donnant un aspect d'EICS

CONGENITAL RETICULAR ICHTYOSIFORME ERYTHRODERMA (CRIE) OU ICHTYOSE EN « CONFETTIS »

C'est un trouble congénital de la kératinisation. Après un début érythrodermique, des zones de peau saine apparaissent dans l'enfance et s'étendent progressivement. Une hypertrichose peut être associée. Le type d'hérédité n'est pas déterminé.

Références

[1] Chiavérini C. Les ichtyoses génétiques. Ann Dermatol Venereol 2009;136:923—34.
[2]Mazereeuw-Hautier J, Bodemer C. Prise en charge étiologique d'une ichtyose congénitale héréditaire. Ann Dermatol Venereol 2009;136:916—22.
[3] Esterly NB. The ichtyosiform dermatoses. Pediatrics 1968 ; 42 : 990-1004
[4] Anthony J. Mancini, Daniel P. Krowchuk. Ichtyoses.Dermatologie de L'enfant,Elsevier Masson,2019 ; 479-485
[5] Traupe H. The ichtyoses. A guide to clinical diagnosis, genetic counseling and therapy. Berlin: Springer Verlag 1989: 1253
[6]DiGiovannaJJ, RobinsonBostom L. Ichthyosis: etiology,diagnosis, and management. Am J Clin Dermatol 2003;4: 81—95.
[7]OkahoM,KitanoH,YoshikawaK,NakamuraT,Matsuzawa Y, Yuasa T. X linked ichtyosis and ichtyosis vulgaris: comparaison of their clinical features based on biochemical analysis. Br J Dermatol 1988 ; 119 : 777-783
[8] Eckl KM, Krieg P, Kuster W, Traupe H, Andre F, Wittstruck N,etal. Mutation spectrum and functional analysis of epidermis-type lipoxygenases in patients with autosomal recessive congenital ichthyosis. Hum Mutat 2005;26:351—61.
[9] Jean L. Bolognia, Julie V. Schaffer, Karynne O. Duncan, Christine J. Ko. Ichtyoses et érythrokératodermies. Dermatologie : L'essentiel, Elsevier Masson.2018 ;402-413.